



МІНІСТЭРСТВА  
АХОВЫ ЗДАРОЎЯ  
РЭСПУБЛІКІ БЕЛАРУСЬ

МИНИСТЕРСТВО  
ЗДРАВООХРАНЕНИЯ  
РЕСПУБЛИКИ БЕЛАРУСЬ

ЗАГАД

ПРИКАЗ

30.07.2012 № 872

г. Минск

г. Минск

Об утверждении клинического  
протокола эндовенозной лазерной  
коагуляции варикозных вен

На основании Закона Республики Беларусь от 18 июня 1993 года «О здравоохранении» в редакции Закона Республики Беларусь от 20 июня 2008 года, Положения о Министерстве здравоохранения Республики Беларусь, утвержденного постановлением Совета Министров Республики Беларусь от 28 октября 2011 № 1446 «О некоторых вопросах Министерства здравоохранения и мерах по реализации Указа Президента Республики Беларусь от 11 августа 2011 года № 360»

ПРИКАЗЫВАЮ:

1. Утвердить клинический протокол эндовенозной лазерной коагуляции варикозных вен согласно приложению к настоящему приказу.

2. Директору ГУ «Республиканский научно-практический центр «Кардиология» Мрочеку А.Г. обеспечить использование клинического протокола эндовенозной лазерной коагуляции варикозных вен в ГУ «Республиканский научно-практический центр «Кардиология» и контроль за проведением эндовенозной лазерной коагуляции согласно клиническому протоколу.

3. Контроль за исполнением приказа возложить на начальника Главного управления организации медицинской помощи Рыжко И.Н.

Первый заместитель Министра

Д.Л. Пиневич

Клинический протокол  
эндовенозной лазерной коагуляции варикозных вен

Пояснительная записка

Настоящий протокол эндовенозной лазерной коагуляции варикозных вен разработан на основе международных протоколов для развития амбулаторной хирургии в условиях РНПЦ «Кардиология». В перспективе, по мере набора опыта и появления в организациях здравоохранения республики аналогичного оборудования, предполагается уточнение протокола и распространение его по республике.

С учетом 10-ти летнего опыта выполнения эндовенозной лазерной коагуляции (далее – ЭВЛК) в мире в настоящее время «золотым стандартом» является длина волны 1470 нм с применением радиальных световодов. Лазерное излучение с длиной волны 1470 нм в большей степени поглощается водой, которая находится в венозной стенке, т.е. выпаривается вода из венозной стенки и тем самым достигается полная облитерация венозного просвета. Кроме того, лазерное излучение с данной длинной волны имеет в 4 раза большую проникающую способность в биоткани в сравнении с длиной волны 980 нм, т.е. для выполнения ЭВЛК с 1470 нм требуется мощность аппарата 10-15 Вт, а для длины волны 810/980 нм необходима мощность 30 Вт. Разная применяемая мощность приводит к разным болевым ощущениям у пациента после ЭВЛК, что позволяет минимизировать болевые ощущения.

Применение торцевых световодов приводит к повреждению одной из стенок вены в большей степени (за счет невозможности точно позиционировать световод в центре просвета вены) и может явиться причиной перфорации вены. Радиальные световоды исключают возможность перфорации венозной стенки.

Данное оперативное вмешательство проводится по технологии хирургии одного дня, а также предусматривает последующее динамическое наблюдение.

При проведении эндовенозной лазерной флебодеструкции ствола большой и малой подкожных вен и их притоков осуществляется:

1. Предварительное консультирование:

- осмотр пациента перед операцией;
- фотофиксация предполагаемой зоны хирургического вмешательства;
- оценка результатов анализов;
- информирование пациента об объеме операции, возможных осложнениях и сроках реабилитации;
- оформление и подписание информированного согласия;

2. Предоперационное обследование и подготовка:

- УЗИ диагностика вен нижних конечностей в положении пациента стоя;
- нанесение врачом на голени и бедре пациента несмываемых меток (с помощью хирургического маркера или раствора «бриллиантовой зелени») в области локализации варикозно-измененных вен и их притоков, подлежащих удалению либо разобщению.

- Премедикация за 30 минут до операции.

3. Оперативное лечение:

- Лечение проводится в условиях операционной.
- Состав операционной бригады: оперирующий врач-хирург, ассистирующий врач-хирург (при необходимости), медицинская сестра операционная, медицинская сестра - анестезистка (при необходимости), санитарка.

- Укладка пациента: на спине, либо на боку; с валиком в подколенной области. Операционное поле обкладывается стерильным бельём.

- Вид анестезии: местная тумесцентная – введение раствора анестетика (лидокаин, адреналин, физ. раствор, сода и др.) в окружающие вену ткани, с созданием своеобразного футляра возле вены, подлежащей коагуляции.

- Антикоагулянтная терапия: низкомолекулярные гепарины, подкожно.

3.1. Ход операции: После предварительной местной анестезии кожи под контролем УЗИ проводится пункция ствола большой подкожной вены в максимально дистальном её отделе и введение лазерного зонда. Зонд продвигается в вене в ретроградном направлении до сафено-фemorального соустья, либо до неизменной части большой подкожной вены, после чего фиксируется пластырем к коже на уровне интродьюсера.

Проведение местной тумесцентной анестезии под контролем УЗИ с помощью инфулятора или ручную шприцами. УЗИ контроль позиции внутривенного зонда. Проводится внутрисосудистое воздействие повреждающего фактора (лазер, высокочастотные колебания) на внутреннюю стенку вены (время и мощность воздействия по рекомендациям производителя). Удаление внутрисосудистого зонда и интродьюсера из вены. УЗИ контроль состояния вены после проведения процедуры. Асептическая повязка. Эластическое бинтование нижней конечности (надевание эластического трикотажа).

#### 4. Послеоперационное ведение:

- Пациент поступает в послеоперационную палату, где наблюдается врачом-хирургом и постовой медицинской сестрой в течение нескольких часов (постельный режим не показан);
- Выписка пациента из стационара.

#### 5. Рекомендации:

Ношение эластического трикотажа от 2-х недель до 2-х месяцев после операции. Прием низкомолекулярных гепаринов в течение 4-5 суток после операции.

#### 6. Оценка результатов операции, контрольные осмотры:

Результат операции оценивается с помощью УЗИ глубоких вен и ствола подкожных вен через сутки, пять-семь дней, 30 дней после операции, через три и шесть месяцев во время контрольного осмотра с УЗИ контролем.

Номер истории болезни: [ ][ ]

Инициалы пациента: [ ][ ]

EVLA1470 нм Radial D -1

Дата: [ ][ ][ ][ ][ ][ ][ ][ ][ ][ ][ ][ ]

## Дуплексное УЗИ

### Клинические признаки:

	Рефлюкс Правый	Рефлюкс Левый
Большая подкожная вена		
Nach II°	<input type="checkbox"/> Да <input type="checkbox"/> Нет	<input type="checkbox"/> Да <input type="checkbox"/> Нет
Nach III°	<input type="checkbox"/> Да <input type="checkbox"/> Нет	<input type="checkbox"/> Да <input type="checkbox"/> Нет
Nach IV°	<input type="checkbox"/> Да <input type="checkbox"/> Нет	<input type="checkbox"/> Да <input type="checkbox"/> Нет

Пол:

♂

♀

Возраст:

Лет: [ ][ ]

Первые жалобы на варикозно расширенные вены: Возраст лет: [ ][ ]

EVLA: Большая подкожная вена

правый

левый

☐

☐

Дуплексное УЗИ: Диаметр вены	Правый	Левый
Большая подкожная вена: Ø 3 см ниже соединения подкожной и бедренной вен	[ ][ ][ ] см	[ ][ ][ ] см
Большая подкожная вена: Ø 25 см ниже соединения подкожной и бедренной вен	[ ][ ][ ] см	[ ][ ][ ] см
Большая подкожная вена: Ø 50 см ниже соединения подкожной и бедренной вен	[ ][ ][ ] см	[ ][ ][ ] см
Большая подкожная вена: Ø в месте пункции	[ ][ ][ ] см	[ ][ ][ ] см

### Классификация по CEAP

левый

правый

### Клиническая классификация по CEAP

C <sub>0</sub>	Нет видимых или пальпируемых венозных повреждений	<input type="checkbox"/>	<input type="checkbox"/>
C <sub>1</sub>	Телеангиэктазия или ретикулярные вены	<input type="checkbox"/>	<input type="checkbox"/>
C <sub>2a</sub>	Варикозные вены без симптомов	<input type="checkbox"/>	<input type="checkbox"/>
C <sub>2s</sub>	Варикозные вены с симптомами ввиду венозных поражений	<input type="checkbox"/>	<input type="checkbox"/>
C <sub>3</sub>	Эдема	<input type="checkbox"/>	<input type="checkbox"/>
C <sub>4a</sub>	Кожные изменения (пигментация) ввиду венозного поражения	<input type="checkbox"/>	<input type="checkbox"/>
C <sub>4b</sub>	Кожные изменения (липодерматосклероз, венозная экзема) ввиду венозного поражения	<input type="checkbox"/>	<input type="checkbox"/>
C <sub>5</sub>	C <sub>4</sub> + заживленная язва	<input type="checkbox"/>	<input type="checkbox"/>
C <sub>6</sub>	C <sub>4</sub> + незаживленная язва	<input type="checkbox"/>	<input type="checkbox"/>

**Степень клинической тяжести венозного поражения (Обведите кружком!)**

<b>Боль</b> или иной вид дискомфорта (т.е. ноющая боль, тяжесть, усталость, чувствительность, болезненность, жжение) Предположительно венозного происхождения	<b>0</b> Нет	<b>1</b> Слабое: Периодическая боль или иной вид дискомфорта (т.е. не ограничивается ежедневная активность)	<b>2</b> Умеренное: Боль в течение дня или иной вид дискомфорта (т.е. мешает, но не ограничивает ежедневную активность)	<b>3</b> Тяжелое: Боль в течение дня или дискомфорт (т.е. ограничивает большую часть ежедневной активности)
<b>Варикозные вены</b> "Варикоз" вен должен быть $\geq 3$ мм в диаметре для соответствия определению	<b>0</b> Нет	<b>1</b> Слабое: Несколько: разбросаны по поверхности (т.е. изолированные ветви с варикозом или скопления) Также включает флебэкстатическую корону (прилив крови к лодыжке)	<b>2</b> Умеренное: Ограничивается икрой или бедром	<b>3</b> Тяжелое: Захватывает икру и бедро
<b>Венозная эдема</b> Предположительно венозного происхождения	<b>0</b> Нет	<b>1</b> Слабое: Ограниченно областью стопы и лодыжки	<b>2</b> Умеренное: Распространяется выше лодыжки, но ниже колена	<b>3</b> Тяжелое: Распространяется на колено и выше
<b>Кожная пигментация</b> Предположительно венозного происхождения Не включает фокальную пигментацию поверх варикозных вен или пигментацию ввиду иных хронических заболеваний (т.е. пурпурный васкулит)	<b>0</b> Нет или фокальный	<b>1</b> Слабое: Ограниченно перилодыжечной областью	<b>2</b> Умеренное: Распространено по нижней трети икры	<b>3</b> Тяжелое: Большее распространение выше нижней трети икры
<b>Воспаление</b> Больше, чем недавняя пигментация (т.е. эритема, целлюлит, венозная экзема, дерматит)	<b>0</b> Нет	<b>1</b> Слабое: Ограниченно перилодыжечной областью	<b>2</b> Умеренное: Распространено по нижней трети икры	<b>3</b> Тяжелое: Большее распространение выше нижней трети икры
<b>Отверждение</b> Предположительно венозного происхождения вторичных кожных или подкожных изменений (т.е. хроническая эдема с фиброзом, гиподермит) Включает белую атрофию и липодерматосклероз	<b>0</b> Нет	<b>1</b> Слабое: Ограниченно перилодыжечной областью	<b>2</b> Умеренное: Распространено по нижней трети икры	<b>3</b> Тяжелое: Большее распространение выше нижней трети икры

<b>Количество незаживленных язв</b>	<b>0</b> 0	<b>1</b> 1	<b>2</b> 2	<b>3</b> ≥3
<b>Продолжительность незаживления язв (самая продолжительная)</b>	<b>0</b> Не применимо	<b>1</b> <3 мес	<b>2</b> >3 мес, но <1 год	<b>3</b> Не заживает в течение >1 года
<b>Размер незаживленной язвы (наибольшая незаживленная)</b>	<b>0</b> Не применимо	<b>1</b> Диаметр <2 см	<b>2</b> Диаметр 2 - 6 см	<b>3</b> Диаметр >6 см
<b>Применение компрессионной терапии</b>	<b>0</b> Не используетс я	<b>1</b> Периодическое применение чулок	<b>2</b> Ношение чулок большую часть времени	<b>3</b> Полное соответствие: чулки

**Степень клинической тяжести венозного поражения (резюме) = \_\_\_\_\_**

Номер истории болезни:  
Д. 0

Инициалы пациента: [ ] [ ]

Дата: [ ] [ ] [ ] [ ] [ ] [ ] [ ] [ ]

Обработанная сторона:

Большая подкожная вена

правый

☐

левый.

☐

### EVLA

1. Место пункции	
2. Длина обработанной вены	[ ] [ ] см
4. Количество пункций	[ ]
5. Мощность лазера	[ ] [ ] Вт
6. Приложенная энергия	[ ] [ ] [ ] [ ] Дж
7. TLA для EVLA	[ ] [ ] [ ] [ ] мл
8. TLA для боковых ветвей	[ ] [ ] [ ] [ ] мл
9. Время вмешательства для EVLA	[ ] [ ] мин.
10. Время вмешательства для боковых ветвей	[ ] [ ] мин.
11. Время вмешательства	[ ] [ ] [ ] мин.
12. Начало вмешательства	[ ] [ ] : [ ] [ ]
13. Конец вмешательства	[ ] [ ] : [ ] [ ]

Сердечные параметры

ЧСС, давление, замеренные спустя 5 мин покоя

Систолическое давление  
Диастолическое давление  
ЧСС

[ ] [ ] [ ] мм рт. ст.  
[ ] [ ] [ ] мм рт. ст.  
[ ] [ ] [ ] ударов/мин

Клинический осмотр

Вес: [ ] [ ] [ ] кг

Рост [ ] [ ] [ ] см



### Клинический осмотр после вмешательства

1. Кожное раздражение

☐ Нет ☐ Да

\_\_\_\_\_ см x \_\_\_\_\_ см

2. Экхимоз в области EVLA

0	1	2	3	4	5
---	---	---	---	---	---

0 = нет экхимоза, 1 = 0-25%, 2 = 25-50%, 3 = 50-75%, 4 = 75-100%, 5 = экхимоз распространился дистально или проксимально от обработанной области.

3. Матирование

☐ Нет ☐ Да

\_\_\_\_\_ см x \_\_\_\_\_ см

4. Парестезия

☐ Нет ☐ Да

\_\_\_\_\_ см x \_\_\_\_\_ см

5. Отвердение по обработанной вене

☐ Нет ☐ Да

\_\_\_\_\_ см x \_\_\_\_\_ см

6. Инфекция

☐ Нет ☐ Да

\_\_\_\_\_ см x \_\_\_\_\_ см

7. Эритема

☐ Нет ☐ Да

\_\_\_\_\_ см x \_\_\_\_\_ см

8. Тромбофлебит

☐ Нет ☐ Да

\_\_\_\_\_ см x \_\_\_\_\_ см

9. Тромбоз

☐ Нет ☐ Да

\_\_\_\_\_ см x \_\_\_\_\_ см

10. Лимфатическая циста

☐ Нет ☐ Да

\_\_\_\_\_ см x \_\_\_\_\_ см

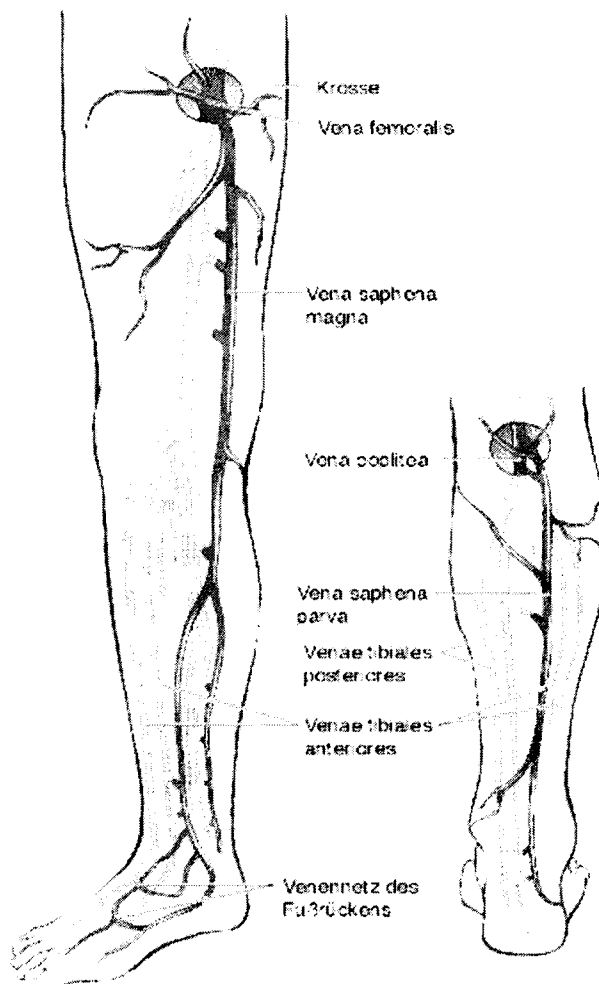
11. PATE

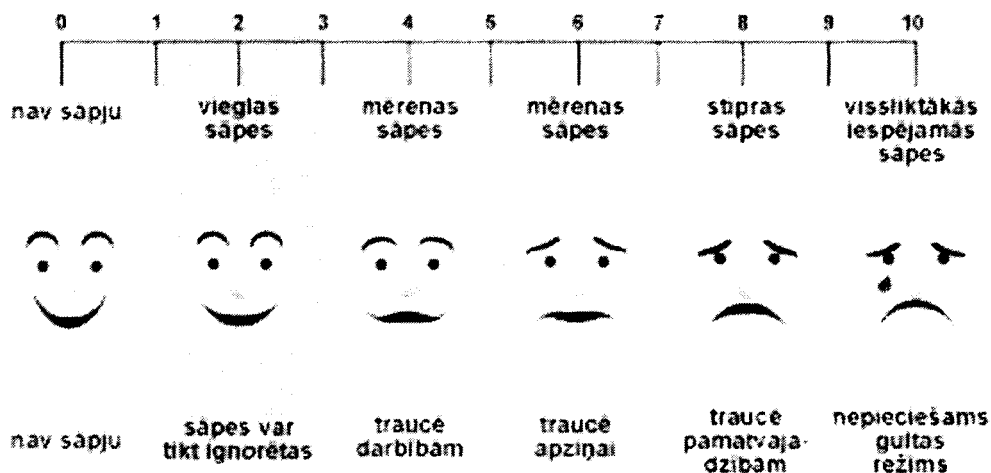

☐ Нет ☐ Да

\_\_\_\_\_ см x \_\_\_\_\_ см

Локализация:

(Отметьте)





### Субъективные жалобы пациента во время вмешательства

Боль в ногах	0	1	2	3	4	5	6	7	8	9	10
--------------	---	---	---	---	---	---	---	---	---	---	----

0 = нет боли, 2 = слабая боль, 4 = слабая, умеренная боль, 6 = средняя боль, 8 = сильная боль, 10 = исключительно сильная боль

### Субъективные жалобы пациента в первые 24 часа после вмешательства

Боль в ногах	0	1	2	3	4	5	6	7	8	9	10
--------------	---	---	---	---	---	---	---	---	---	---	----

0 = нет боли, 2 = слабая боль, 4 = слабая, умеренная боль, 6 = средняя боль, 8 = сильная боль, 10 = исключительно сильная боль

### Была ли необходимость использовать болеутоляющие в течение первых 24 часов после вмешательства

Нет				
Да, сколько таблеток	1	2	3	4

### Довольны ли вы вмешательством?

0	1	2	3	4
---	---	---	---	---

0 = очень доволен/льна, 1 = доволен/льна, 2 = нормально, 3 = не доволен/льна, 4 = очень не доволен/льна

### В случае необходимости операции на венах, предпочтете ли Вы этот же метод вмешательства?

0	1	2	3	4
---	---	---	---	---

0 = однозначно да, 1 = вероятно да, 2 = не знаю, 3 = нет, 4 = однозначно нет

### Дуплексное УЗИ

Расстояние от большой подкожной вены до подкожно-бедренного соединения:

||| см

Длина закупоренного сегмента:

||| см

### Диаметр обработанной вены (мм)

а) Большая подкожная вена: Ø 3 см ниже соединения подкожной и бедренной вен

|||, ||| см, ||| невозможно измерить

б) Большая подкожная вена: Ø 25 см ниже соединения подкожной и бедренной вен

|||, ||| см, ||| невозможно измерить

- c) Большая подкожная вена: Ø 50см ниже соединения подкожной и бедренной вен  
[ ][ ], [ ][ ] см, [ ] невозможно измерить
- d) Большая подкожная вена: Ø в месте пункции  
[ ][ ], [ ][ ] см, [ ] невозможно измерить

Номер истории болезни:

Инициалы пациента:

Д. 10

Дата:

### Дуплексное УЗИ

Расстояние от большой подкожной вены до соединения подкожной и бедренных вен:

Длина закупоренного сегмента:

### Диаметр обработанной вены (мм)

- е) Большая подкожная вена: Ø 3см ниже соединения подкожной и бедренной вен  
,  см,  невозможно измерить
- ф) Большая подкожная вена: Ø 25см ниже соединения подкожной и бедренной вен  
,  см,  невозможно измерить
- г) Большая подкожная вена: Ø 50см ниже соединения подкожной и бедренной вен  
,  см,  невозможно измерить
- а) Большая подкожная вена: Ø в месте пункции  
,  см,  невозможно измерить

### Ежедневная деятельность

Спустя сколько дней Вы смогли вернуться к своей ежедневной деятельности?

Спустя сколько дней Вы начали работать?

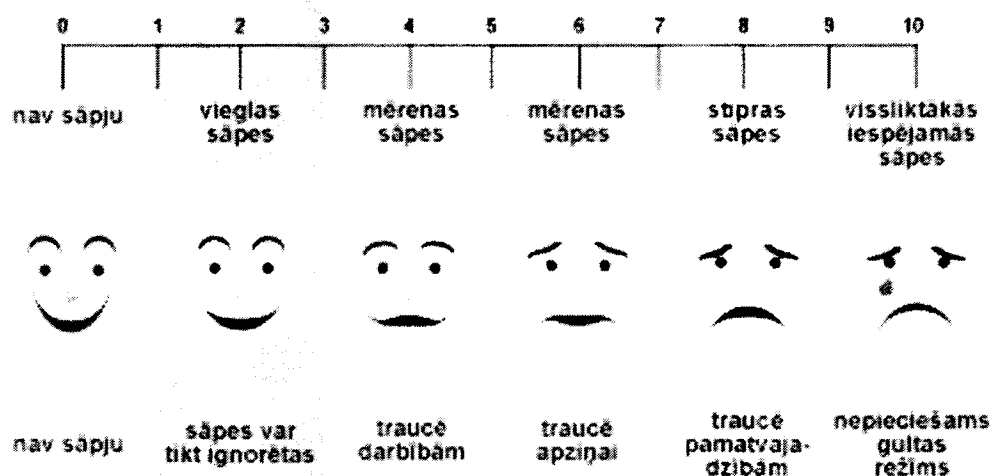

### Дополнительные осмотры

Была ли необходимость в вызове врача после вмешательства?

Была ли необходимость в дополнительном визите к врачу?

Номер истории болезни: \_\_\_\_\_

Инициалы пациента: \_\_\_\_\_



Боль со 2го по 10й день после вмешательства

2 день	0	1	2	3	4	5	6	7	8	9	10
3 день	0	1	2	3	4	5	6	7	8	9	10
4 день	0	1	2	3	4	5	6	7	8	9	10
5 день	0	1	2	3	4	5	6	7	8	9	10
6 день	0	1	2	3	4	5	6	7	8	9	10
7 день	0	1	2	3	4	5	6	7	8	9	10
8 день	0	1	2	3	4	5	6	7	8	9	10
9 день	0	1	2	3	4	5	6	7	8	9	10
10 день	0	1	2	3	4	5	6	7	8	9	10

0 = нет боли, 2 = слабая боль, 4 = слабая, умеренная боль, 6 = средняя боль, 8 = сильная боль, 10 = исключительно сильная боль

Была ли необходимость в применении болеутоляющих со 2го по 10й день после вмешательства?

2 день	0	1	2	3	4
3 день	0	1	2	3	4
4 день	0	1	2	3	4
5 день	0	1	2	3	4
6 день	0	1	2	3	4
7 день	0	1	2	3	4
8 день	0	1	2	3	4
9 день	0	1	2	3	4
10 день	0	1	2	3	4
Итого					

Номер истории болезни: \_\_\_\_\_

Инициалы пациента: \_\_\_\_\_

Д. 10

Дата: \_\_\_\_\_

### Клинический осмотр после вмешательства

1. Кожное раздражение

☐ Нет ☐ Да

2. Экхимоз в области EVLA

0	1	2	3	4	5
---	---	---	---	---	---

0 = нет экхимоза, 1 = 0-25%, 2 = 25-50%, 3 = 50-75%, 4 = 75-100%, 5 = экхимоз распространился дистально или проксимально от обработанной области.

3. Матирование

☐ Нет ☐ Да

4. Парестезия

☐ Нет ☐ Да

5. Отверждение по обработанной вене

☐ Нет ☐ Да

6. Инфекция

☐ Нет ☐ Да

7. Эритема

☐ Нет ☐ Да

8. Тромбофлебит

☐ Нет ☐ Да

9. Тромбоз

☐ Нет ☐ Да

10. Лимфатическая циста

☐ Нет ☐ Да

11. PATE

☐ Нет ☐ Да

\_\_\_\_\_ cm x \_\_\_\_\_ cm

\_\_\_\_\_ cm x \_\_\_\_\_ cm

\_\_\_\_\_ cm x \_\_\_\_\_ cm

\_\_\_\_\_ cm x \_\_\_\_\_ cm

\_\_\_\_\_ cm x \_\_\_\_\_ cm

\_\_\_\_\_ cm x \_\_\_\_\_ cm

\_\_\_\_\_ cm x \_\_\_\_\_ cm

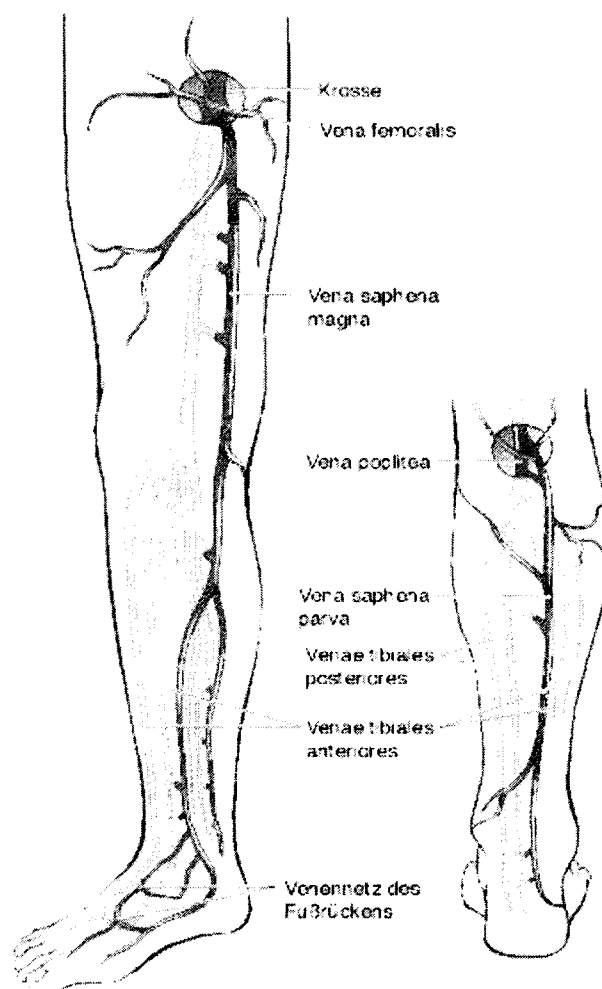
\_\_\_\_\_ cm x \_\_\_\_\_ cm

\_\_\_\_\_ cm x \_\_\_\_\_ cm

\_\_\_\_\_ cm x \_\_\_\_\_ cm

Локализация:

(Отметьте)



Номер истории болезни: [ ][ ]

Инициалы пациента: [ ][ ]

Д. 30  
Дата: [ ][ ][ ][ ][ ][ ][ ][ ][ ]

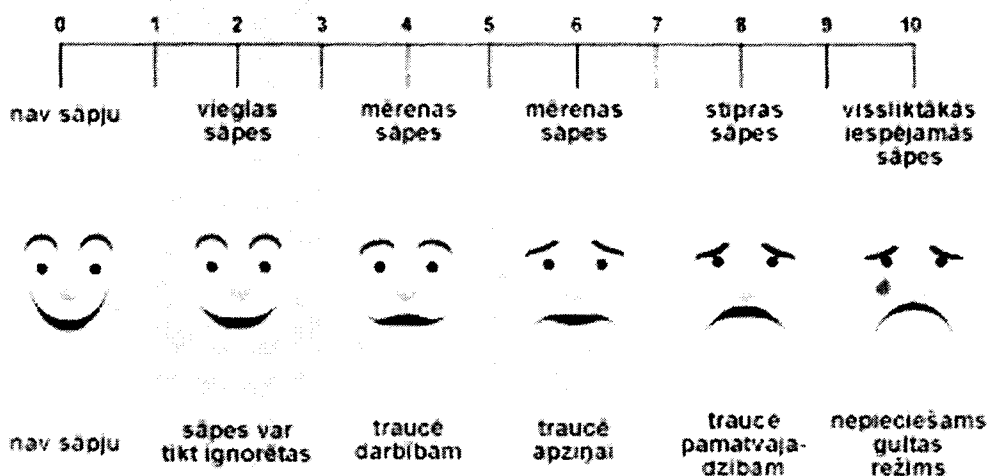
### Дуплексное УЗИ

Расстояние от большой подкожной вены до соединения подкожной и бедренной вен: [ ][ ][ ] см  
Длина закупоренного сегмента: [ ][ ][ ] см

### Диаметр обработанной вены (мм)

- h) Большая подкожная вена: Ø 3см ниже соединения подкожной и бедренной вен [ ][ ][ ] см, [ ] невозможно измерить  
i) Большая подкожная вена: Ø 25см ниже соединения подкожной и бедренной вен [ ][ ][ ] см, [ ] невозможно измерить  
j) Большая подкожная вена: Ø 50см ниже соединения подкожной и бедренной вен [ ][ ][ ] см, [ ] невозможно измерить  
b) Большая подкожная вена: Ø в месте пункции [ ][ ][ ] см, [ ] невозможно измерить

### Боль с 11го дня по 30 день после вмешательства



### Субъективные жалобы пациента

Боль в ноге в течение последних 20 дней	0	1	2	3	4	5	6	7	8	9	10

0 = нет боли, 2 = слабая боль, 4 = слабая, умеренная боль, 6 = средняя боль, 8 = сильная боль, 10 = исключительно сильная боль

### Была ли необходимость использовать болеутоляющие в течение последних 20 дней?

Нет	
Да, сколько таблеток	

Довольны ли вы вмешательством?				
0	1	2	3	4

0 = очень доволен/льна, 1 = доволен/льна, 2 = нормально, 3 = не доволен/льна, 4 = очень не доволен/льна

В случае необходимости операции на венах, предпочтете ли Вы этот же метод

вмешательства?				
0	1	2	3	4

0= однозначно да, 1 = вероятно да, 2 = не знаю, 3 = нет, 4 = однозначно нет

Номер истории болезни:

[[ ]]

Инициалы пациента: [[ ]]

Д. 30

Дата: [[ ]][[ ]][[ ]][[ ]][[ ]][[ ]]

### Клинический осмотр после вмешательства

1. Кожное раздражение

☐ Нет ☐ Да

\_\_\_\_\_ [[ ]][[ ]][[ ]] CM X [[ ]][[ ]][[ ]]

2. Экхимоз в области EVLA

0	1	2	3	4	5
---	---	---	---	---	---

0 = нет экхимоза, 1 = 0-25%, 2 = 25-50%, 3 = 50-75%, 4 = 75-100%, 5 = экхимоз распространился дистально или проксимально от обработанной области.

3. Матирование

☐ Нет ☐ Да

\_\_\_\_\_ [[ ]][[ ]][[ ]] CM X [[ ]][[ ]][[ ]] CM

4. Парестезия

☐ Нет ☐ Да

\_\_\_\_\_ [[ ]][[ ]][[ ]] CM X [[ ]][[ ]][[ ]] CM

5. Отверждение по обработанной вене

☐ Нет ☐ Да

\_\_\_\_\_ [[ ]][[ ]][[ ]] CM X [[ ]][[ ]][[ ]] CM

6. Инфекция

☐ Нет ☐ Да

\_\_\_\_\_ [[ ]][[ ]][[ ]] CM X [[ ]][[ ]][[ ]] CM

7. Эритема

☐ Нет ☐ Да

\_\_\_\_\_ [[ ]][[ ]][[ ]] CM X [[ ]][[ ]][[ ]] CM

8. Тромбофлебит

☐ Нет ☐ Да

\_\_\_\_\_ [[ ]][[ ]][[ ]] CM X [[ ]][[ ]][[ ]] CM

9. Тромбоз

☐ Нет ☐ Да

\_\_\_\_\_ [[ ]][[ ]][[ ]] CM X [[ ]][[ ]][[ ]] CM

10. Лимфатическая циста

☐ Нет ☐ Да

\_\_\_\_\_ [[ ]][[ ]][[ ]] CM X [[ ]][[ ]][[ ]] CM

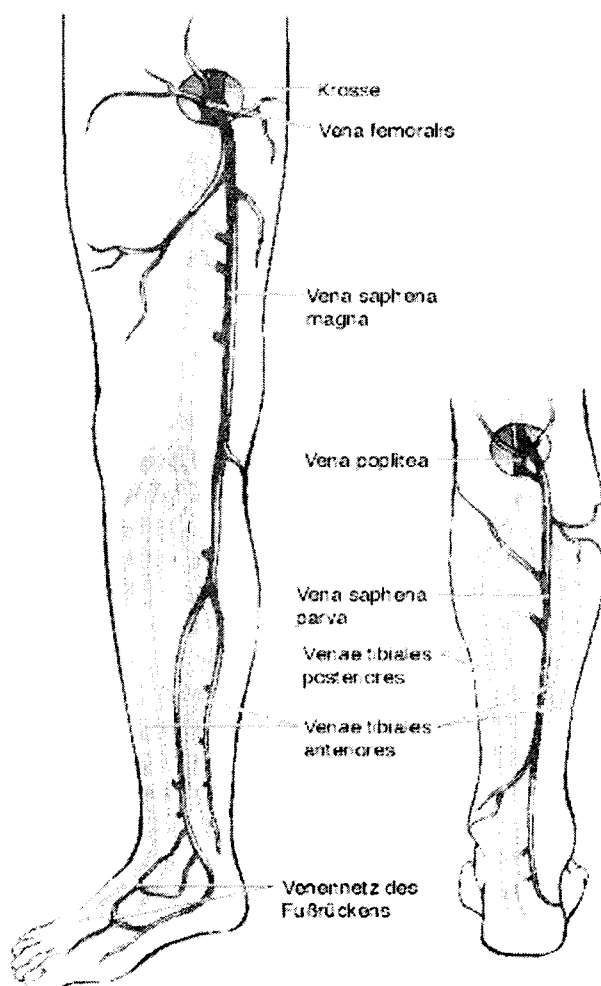
11. PATE

☐ Нет ☐ Да

\_\_\_\_\_ [[ ]][[ ]][[ ]] CM X [[ ]][[ ]][[ ]] CM

Локализация:

(Отметьте)





## Классификация по CEAP

правый

левый

### Клиническая классификация по CEAP

C <sub>0</sub>	Нет видимых или пальпируемых венозных повреждений	<input type="checkbox"/>	<input type="checkbox"/>
C <sub>1</sub>	Телеангиэктазия или ретикулярные вены	<input type="checkbox"/>	<input type="checkbox"/>
C <sub>2a</sub>	Варикозные вены без симптомов	<input type="checkbox"/>	<input type="checkbox"/>
C <sub>2s</sub>	Варикозные вены с симптомами ввиду венозных поражений	<input type="checkbox"/>	<input type="checkbox"/>
C <sub>3</sub>	Эдема	<input type="checkbox"/>	<input type="checkbox"/>
C <sub>4a</sub>	Кожные изменения (пигментация) ввиду венозного поражения	<input type="checkbox"/>	<input type="checkbox"/>
C <sub>4b</sub>	Кожные изменения (липодерматосклероз, венозная экзема) ввиду венозного поражения	<input type="checkbox"/>	<input type="checkbox"/>
C <sub>5</sub>	C <sub>4</sub> + заживленная язва	<input type="checkbox"/>	<input type="checkbox"/>
C <sub>6</sub>	C <sub>4</sub> + незаживленная язва	<input type="checkbox"/>	<input type="checkbox"/>

**Степень клинической тяжести венозного поражения (Обведите кружком!)**

<b>Боль</b> или иной вид дискомфорта (т.е. ноющая боль, тяжесть, усталость, чувствительность, болезненность, жжение) Предположительно венозного происхождения	<b>0</b> Нет	<b>1</b> Слабое: Периодическая боль или иной дискомфорт (т.е. не ограничивается ежедневная активность)	<b>2</b> Умеренное: Боль или иное (т.е. мешает, но не ограничивает ежедневную активность)	<b>3</b> Тяжелое: Боль в течение дня или дискомфорт (т.е. ограничивает большую часть ежедневной активности)
<b>Варикозные вены</b> "Варикозные" вены должны быть $\geq 3$ мм в диаметре для соответствия определению	<b>0</b> Нет	<b>1</b> Слабое: Несколько: разбросаны по поверхности (т.е. изолированные ветви с варикозом или скопления) Также включает флешэктатическую корону (прилив крови к лодыжке)	<b>2</b> Умеренное: Ограничивается икрой или бедром	<b>3</b> Тяжелое: Захватывает икру и бедро
<b>Венозная эдема</b> Предположительно венозного происхождения	<b>0</b> Нет	<b>1</b> Слабое: Ограниченно областью стопы и лодыжки	<b>2</b> Умеренное: Распространяется выше лодыжки, но ниже колена	<b>3</b> Тяжелое: Распространяется на колено и выше
<b>Кожная пигментация</b> Предположительно венозного происхождения Не включает фокальную пигментацию поверх варикозных вен или пигментацию ввиду иных хронических заболеваний (т.е. пурпурный васкулит)	<b>0</b> Нет или фокальный	<b>1</b> Слабое: Ограниченно перилодыжечной областью	<b>2</b> Умеренное: Распространено по нижней трети икры	<b>3</b> Тяжелое: Большее распространение выше нижней трети икры
<b>Воспаление</b> Больше, чем недавняя пигментация (т.е. эритема, целлюлит, венозная экзема, дерматит)	<b>0</b> Нет	<b>1</b> Слабое: Ограниченно перилодыжечной областью	<b>2</b> Умеренное: Распространено по нижней трети икры	<b>3</b> Тяжелое: Большее распространение выше нижней трети икры

<b>Отвердение</b> Предположительно венозного происхождения вторичные кожные или подкожные изменения (т.е. хроническая эдема с фиброзом, гиподермит) Включает белую атрофию и липодерматосклероз	<b>0</b> Нет	<b>1</b> Слабое: Ограниченно перилодыжечной областью	<b>2</b> Умеренное: Распространено по нижней трети икры	<b>3</b> Тяжелое: Большее распространение выше нижней трети икры
<b>Количество</b> <b>незаживленных язв</b>	<b>0</b> 0	<b>1</b> 1	<b>2</b> 2	<b>3</b> ≥3
<b>Продолжительность</b> незаживления язв (самая продолжительная)	<b>0</b> Не применимо	<b>1</b> <3 мес	<b>2</b> >3 мес, но <1 год	<b>3</b> Не заживает в течение >1 года
<b>Размер незаживленной</b> <b>язвы</b> (наибольшая незаживленная)	<b>0</b> Не применимо	<b>1</b> Диаметр <2 см	<b>2</b> Диаметр 2 - 6 см	<b>3</b> Диаметр >6 см
<b>Применение</b> <b>компрессионной</b> <b>терапии</b>	<b>0</b> Не используется	<b>1</b> Периодическое применение чулок	<b>2</b> Ношение чулок большую часть времени	<b>3</b> Полное соответствие: чулки

**Степень клинической тяжести венозного поражения (резюме) = \_\_\_\_\_**